




PRESENTACIÓN DE CASO

Presentación metacincrónica de melanoma metastásico y adenocarcinoma gástrico

Metachronous presentation of metastatic melanoma and gastric adenocarcinoma

Joalberto Delgado Prieto ^{1*} , Michel Ocegüera Milán ² , Eleany Arrué Medina ² 

¹ Universidad de Ciencias Médicas de la Habana. Facultad de Ciencias Médicas "Calixto García". Hospital Militar Central "Dr. Luis Díaz Soto". La Habana, Cuba.

² Universidad de Ciencias Médicas de las Fuerzas Armadas Revolucionarias. Hospital Militar Central Dr. Carlos Juan Finlay. La Habana. Cuba.

*Autor para la correspondencia: joadp2104@gmail.com

Recibido: 15 de febrero de 2023

Aprobado: 6 de junio de 2023

RESUMEN

Introducción: los tumores malignos primarios múltiples sincrónicos son relativamente inusuales, aunque el número de pacientes diagnosticados con tumores primarios múltiples se está incrementando, dado al desarrollo de procedimientos diagnósticos más sofisticados, y el incremento del número de pacientes ancianos. En los últimos años ha habido un crecimiento exponencial de la incidencia de melanoma a un ritmo anual entre el 3 al 7 % en países caucásicos, y la frecuencia con la que se presentan nuevas neoplasias malignas asociadas a este tumor es considerable. **Objetivo:** enunciar la asociación metacincrónica de un paciente portador de melanoma metastásico y adenocarcinoma gástrico. **Caso Clínico:** paciente de 66 años de edad con antecedente de haber sido diagnosticado de melanoma maligno. Acudió a consulta por presentar aumento

de volumen en la región inguinal izquierda. Asociado a la presencia de dolor en la región superior del abdomen de moderada intensidad. Se diagnosticó la presencia metacincrónica de melanoma metastásico y adenocarcinoma gástrico. La evolución del paciente no fue satisfactoria y evolutivamente falleció. **Conclusiones:** la frecuencia con la que se presenta un tumor gástrico primario en un portador de melanoma es muy baja y por ello es importante hacer un seguimiento de aquellos pacientes que padecen un melanoma y considerar el riesgo de nuevas neoplasias.

Palabras clave: Melanoma maligno; Tumor gástrico primario; Tumores primarios múltiples.

ABSTRACT

Introduction: Synchronous multiple primary malignant tumors are relatively

rare, although the number of patients diagnosed with multiple primary tumors is increasing, given the development of more sophisticated diagnostic procedures, and the increasing number of elderly patients. In recent years, there has been an exponential growth in the incidence of melanoma at an annual rate of 3 to 7% in Caucasian countries, and the frequency with which new malignancies associated with this tumor occur is considerable.

Objective: to describe the Metachronous association of a patient with metastatic melanoma and gastric adenocarcinoma.

Case Report: a 66-year-old patient with a history of having been diagnosed with malignant melanoma. He came to the

clinic with an increase in volume in the left inguinal region. Associated with the presence of pain in the upper abdomen of moderate intensity. Metasynchronous presence of metastatic melanoma and gastric adenocarcinoma was diagnosed. The patient's evolution was not satisfactory and he died. **Conclusions:** the frequency with which a primary gastric tumor presents in a melanoma carrier is very low and therefore it is important to follow up those patients with melanoma and consider the risk of new neoplasms.

Key words: Multiple primary tumors; Malignant melanoma; Primary gastric tumor.

Cómo citar este artículo:

Delgado-Prieto J, Ocegüera-Milán M, Arrué-Medina E. Presentación metacronica de melanoma metastásico y adenocarcinoma gástrico. Gac Med Est [Internet]. 2023 [citado día mes año]; 4(3):e289. Disponible en: <http://www.revgacetaestudiantil.sld.cu/index.php/gme/article/view/289>

INTRODUCCIÓN

La descripción de neoplasias primarias múltiples data de fines del siglo XIX, pero es en el siglo XX cuando Warren y Gates la definen por criterios anatómo-patológicos.⁽¹⁾

La incidencia y prevalencia del cáncer aumenta con la edad hasta los 95 años. Dado que la edad es un factor de riesgo para el desarrollo de un cáncer, puede también ser un factor de riesgo para el desarrollo de neoplasias malignas múltiples.⁽²⁾ Según algunos autores, los pacientes que presentan un tumor primario tienen riesgo de 8, 5 % de desarrollar segundos tumores.^(3; 4) Se define a los tumores primarios múltiples las neoplasias que se presentan en un mismo sujeto simultánea o sucesivamente, siempre que respondan a los siguientes criterios: deben tener un patrón de malignidad definida; uno no debe ser metástasis del otro; pueden estar en el mismo órgano sin tener conexión entre ellos; tienen evolución natural independiente; cada uno tiene sus síntomas propios y uno puede ser un hallazgo encontrado durante el estudio del otro. Los cánceres primarios múltiples sincrónicos son relativamente inusuales, pero en los últimos tiempos han venido en incremento posiblemente asociado al perfeccionamiento de las técnicas diagnósticas y al incremento de la longevidad de la población.^(4; 5)



El melanoma es un tumor cutáneo, altamente invasivo por su capacidad de generar metástasis. Se presenta con más frecuencia entre la quinta y la sexta décadas de la vida y de las personas afectadas, en 95 % se origina en la piel y en el restante 5 % en ojos y mucosas (boca, vagina o ano); asimismo, en 3 a 10 % se presenta como enfermedad metastásica, sin lesión primaria clínicamente evidente. Hoy se considera la quinta neoplasia maligna más común en hombres y la sexta en frecuencia en mujeres, asociada a una alta morbilidad y mortalidad, por el alto riesgo de metástasis nodal regional y a distancia.⁽⁶⁾

El tumor gástrico es una de las principales causas de mortalidad a nivel mundial por neoplasias. En el caso de los pacientes que presentan una neoplasia gástrica también se produce un aumento del riesgo de padecer un segundo tumor, principalmente durante el primer año después del diagnóstico del tumor inicial, relacionándose con una disminución importante de la supervivencia. Sin embargo, existen pocos estudios sobre el padecimiento de neoplasias primarias múltiples en pacientes con cáncer gástrico, en la mayoría de los casos con un escaso número de pacientes y en ocasiones con datos contradictorios, lo que impide profundizar en el conocimiento de esta entidad en este subgrupo de pacientes.⁽⁷⁾

La combinación de estos dos tipos de cáncer no es frecuente que ocurra, constituyendo un reto para la medicina el afrontar este tipo de pacientes, por lo que el objetivo de este trabajo es enunciar la asociación metacincrónica de un paciente portador de melanoma metastásico y adenocarcinoma gástrico.

PRESENTACION DEL CASO

Paciente masculino de 66 años de edad, raza blanca, con antecedentes personales de melanoma diagnosticado en el año 2021. Acudió a consulta por presentar aumento de volumen en la región inguinal izquierda, acompañado de dolor espontáneo y a la palpación de la zona, e imposibilidad de la marcha. Asociado a esto presentaba hacia aproximadamente dos meses dolor en la región superior del abdomen de moderada intensidad, posprandial tardío, que aliviaba con la ingestión de alimentos, asociado a dispepsia y pérdida de peso sin precisar cuantía. Por tales motivos se ingresa para estudio. Hábitos tóxicos: no presenta.

Antecedentes familiares: nada a señalar.

Examen físico positivo: abdomen doloroso a la palpación profunda en epigastrio, no ascitis ni visceromegalia. Presencia de adenopatías en racimos, pétreas, dolorosas a la palpación, adheridas a planos profundos, inmóviles, en región inguinal izquierda.

Estudios realizados:

Hemoglobina 13,3 g/L; leucocitos 7,6 x 10⁹/L; neutrófilos 65 %; linfocitos 35 %; plaquetas 221 x 10⁹/L; VSG 117 mm/h



Química sanguínea: TGO 36 U/L; TGP 50 U/L; GGT 40 U/L; FAL 316 U/L; creatinina 107 $\mu\text{mol/L}$; glucosa 5,7 mmol/L; proteínas totales 76,4 mmol/L, albúmina 46 mmol/L; colesterol 4,7 mmol/L, triacilglicéridos 1,8 mmol/L.

Ultrasonido abdominal: hemi-abdomen superior sin alteraciones, no ascitis, no imagen en pseudoriñon. Próstata aumentada de volumen, heterogénea, con calcificaciones en su interior, Vol-51cm³.

Ultrasonido de cadenas ganglionares: se exploran las cadenas ganglionares en regiones cervicales, axilares e inguinales, observándose en cadena cervical lateral izquierda adenopatías peri yugulares, de aspecto redondeado y heterogéneo de 14x11mm de baja ecogenicidad y vascularización periférica, en cadena inguinal izquierda paquete de adenopatías que en su conjunto miden 22x36mm, de aspecto similar a las observadas en región cervical, llamando la atención el flujo detectado en su interior. Se observan otras adenopatías de aspecto ovalado y pequeño tamaño en región inguinal derecha. Axilas libres.

Tomografía simple de tórax y abdomen: Adenopatía de aspecto tumoral en región supraclavicular izquierda de 20x16 mm. Adenopatías mediastinales de aspecto inflamatorio menores de 1 cm. Múltiples imágenes nodulares hiperdensas en ambos campos pulmonares. La mayor en lóbulo superior izquierdo de 21x13 mm. Hígado con calcificaciones puntiformes en el lóbulo izquierdo. Páncreas, bazo y ambos riñones de aspecto normal. Existen múltiples adenopatías mesentéricas de aspecto tumoral. Se observan imágenes osteolíticas a nivel de la pelvis ósea.

Biopsia de ganglio inguinal: ganglio linfático con metástasis carcinoma. Inmunohistoquímica: Metástasis de melanoma amelanocítico. HMB 45 (+), MELAN A (+) (Figura-1).

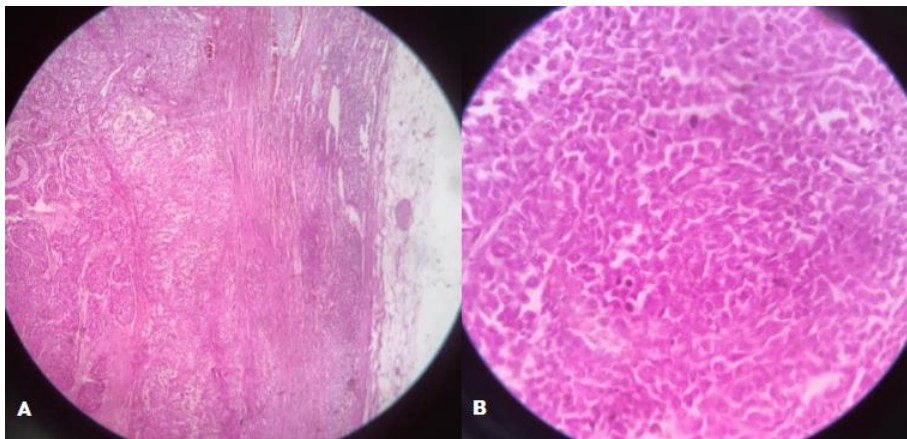


Fig. 1: A-Biopsia de ganglio 10X/0,25. B- Biopsia de ganglio 40X/0,65. Tinción con hematoxilina-eosina.

Endoscopia superior: lesión elevada ulcerada del cuerpo gástrico de aspecto anarcoproliferativo. Pangastritis eritemato-nodular.

Biopsia de lesión gástrica: adenocarcinoma gástrico poco diferenciado, patrón difuso. Inmunohistoquímica: CK7 (+), CK20 (+), Ki67 (60 %), MELAN A (-), HMB 45 (-), Proteína S100 (-) (Figura-2).

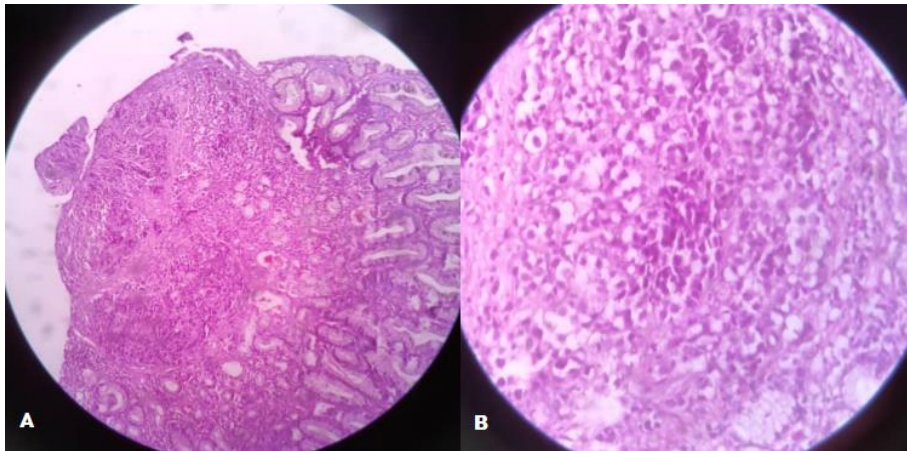


Fig. 2: A-Biopsia de estómago 10X/0,25. B- Biopsia de estómago 40X/0,65. Tinción con hematoxilina-eosina.

Durante su estancia hospitalaria comienza con debilidad del hemicuerpo izquierdo. Se realizó tomografía simple de cráneo.

Tomografía Simple de cráneo: Se realizan cortes a 3 mm. Se observa imagen heterogénea, predominantemente hipodensa con densidades que oscilan entre 19 y 62 UH. De contornos redondeados y bien definidos, adyacente a la hoz del cerebro sin producir efecto de masa sobre las estructuras de la línea media. Se asocia a moderado edema vasogénico en relación con lesión tumoral de probable etiología metastásica (Figura-3).

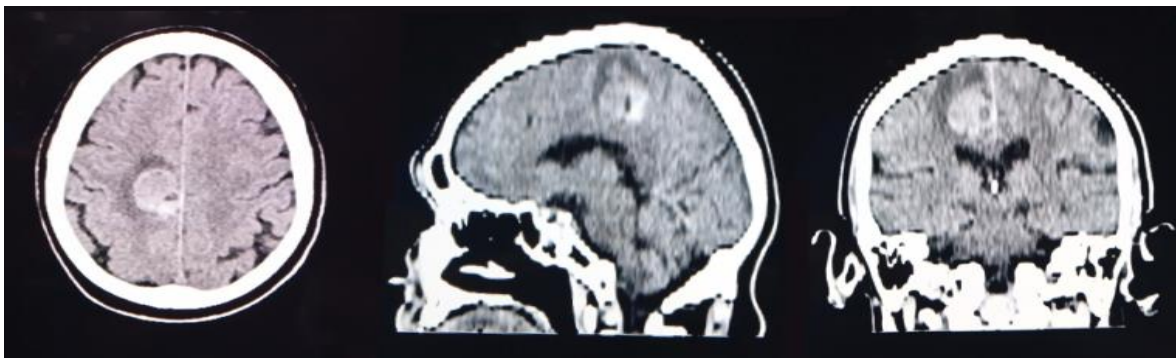


Fig. 3: Imagen hiperdensa asociado a edema digitiforme en relación con lesión tumoral metastásica cerebral. En vista axial, sagital y coronal.

Se asumió la metástasis cerebral secundaria al melanoma dado la alta probabilidad de este tipo de tumores para producir metástasis cerebrales. La evolución del paciente no fue satisfactoria y evolutivamente falleció.

DISCUSIÓN

El melanoma representa entre el 2-4 % de los tumores malignos de piel, y es el responsable de hasta el 80 % de las muertes por esta causa. Cada año se diagnostican en el mundo aproximadamente 232 100 nuevos casos de melanoma, de los cuales fallecen el 0,7 % de los pacientes, por lo que se ha planteado que, a nivel internacional, no es un tumor muy frecuente.

Sin embargo, en los últimos años ha habido un crecimiento exponencial de la incidencia de este tumor a un ritmo anual entre el 3 al 7 % en los diferentes países de población de piel caucásica.

En Cuba anualmente se diagnostica un promedio de 130 casos nuevos, lo que sitúa al país entre los de baja incidencia en este sentido. La frecuencia con la que se presentan nuevas neoplasias malignas asociadas al melanoma es considerable y por ello es importante hacer un seguimiento de aquellos pacientes que padecen un melanoma y considerar el riesgo de nuevas neoplasias.

Aproximadamente la incidencia de segundos tumores es más alta en los primeros años (aumenta aproximadamente entre un 8-10 %) y a partir de los 70 años se hace menor (un 3 o 4 % por año), a su vez la frecuencia con que se presentan estas dos entidades es muy baja presentándose en países como España en un 16.7 % de los pacientes con melanoma, mientras que en nuestro país no se reportan casos hasta el momento.

El aumento de la frecuencia de aparición de segundos tumores, debe ser tenido en cuenta en el diagnóstico y seguimiento de los pacientes con patología oncológica. Siempre se debe pensar en la posibilidad de un segundo tumor, dado que considerar un segundo tumor como la metástasis de un tumor conocido, podría llevar a no brindar un tratamiento pretendidamente curativo de la segunda neoplasia y aún de la primera cuando se presentan en forma sincrónica, principalmente cuando se trata de la asociación de neoplasias como estas donde por las características de cada cual el pronóstico clínico-terapéutico y la sobrevida es muy desfavorable. La evolución de las enfermedades oncológicas puede ser de muy variadas formas. ⁽¹⁰⁾

CONSIDERACIONES FINALES

La frecuencia con la que se presenta un tumor gástrico primario en un portador de melanoma es muy baja y por ello es importante hacer un seguimiento de aquellos pacientes que padecen un melanoma y considerar el riesgo de nuevas neoplasias.



REFERENCIAS BIBLIOGRÁFICAS

1-Echenique I, Cruz Martínez M, Jesús Martínez M, incidencia de melanoma y neoplasias múltiples en el registro de cáncer de la clínica universidad de navarra años 1980-2012. Clínica Universidad de Navarra. Departamento Oncología. Registro de Cáncer. 2012 Dic.; 37(8):857-61. Acceso: 04/02/23. Disponible en: <https://www.groupgem.es>.

2-Rodríguez R. Tumores múltiples, Análisis de 25 casos. Salud militar. 2006; 28(1). Acceso: 04/02/23. Disponible en: <https://www.dnsffaa.gub.uy/media/images/8-pag-73-a-80-tumores-multiples>.

3-Galán Álvarez Y, Incidencia de Cáncer en Cuba en el 2017, Revista Cubana de Oncología. 2021; 19(3):e155. Acceso: 04/02/23. Disponible en: <https://creativecommons.org/licenses/by-nc/4.0/deed.es>.

4-Villamil Cajoto I, Martínez Lamas C, Balea Vázquez L, Fernández Castro N, Neoplasia primaria múltiple. Estudio de casos en cuidados paliativos. Med Paliat.2019; 26(3):250-253. Acceso: 04/02/23. Disponible en: https://www.medicinapaliativa.es/Ficheros/289/2/10_NC_Villamil_MEDPAL26-3_esp.

5-Manteca Oñate M; Melanoma Cutáneo, Recimundo; Editorial Saberes del conocimiento, 2022; 77-86. Acceso: 04/02/23. Disponible en: <https://recimundo.com/index.php/es/article/view/1817&ved=>.

6-Infante Carbonell MC, González Calzadilla ME, Jaén Infante L, del Valle Piñera S. Melanoma cutáneo: algunas consideraciones actuales. MEDISAN [Internet]. 2019; 23(1): 146-164. Acceso: 04/02/2023. Disponible en: <http://scielo.sld.cu/scielo.php?script>.

7- Muela Molinero A, Jorquera Plaza F; Neoplasias primarias malignas múltiples en pacientes con cáncer gástrico en el área sanitaria de León; Revista española de enfermedades digestivas. 2006; 98(12):907-916. Acceso: 04/02/23. Disponible en: <https://scielo.isciii.es/scielo.php?script>.

8-Uribe Pérez CJ, Tumores primarios múltiples en el Área Metropolitana de Bucaramanga. 2010; 10(2). Acceso: 04/02/2023. Disponible en: <https://pesquisa.bvsalud.org/portal/resource/pt/biblio-1000202&ved>.

9-González Velázquez VE; Factores pronósticos de mortalidad en pacientes con melanoma maligno cutáneo. 2021; 11(1): 2221-2434. Acceso: 04/02/23. Disponible en: <http://scielo.sld.cu/scielo.php?script>.

10-Belaunde Clausell A, Morales Díaz A, Rodríguez Hernández Y. Tromboembolismo tumoral como causa directa de muerte. Rev haban cienc méd [Internet]. 2020;



19(5):e3067. Acceso: 04/02/23. Disponible
en:<http://www.revhabanera.sld.cu/index.php/rhab/article/view/3067>

Declaración de conflictos de intereses:

Los autores declaran que no existen conflictos de intereses.

Contribución de los autores:

JDP, MOM y EAM: conceptualización, Curación de datos, Análisis formal, Investigación, Metodología, Administración del proyecto, Recursos, Software, Supervisión, Validación, Redacción del borrador original, Redacción, revisión y edición.

Financiación:

No se recibió financiación para el desarrollo del presente artículo.

